

Nuklearmedizin 2001: ⁹⁰Y-DOTATOC – Erfolgreiche Therapie maligner neuroendokriner Tumore

J. Müller

Korrespondenz:
 Prof. Dr. med. Jan Müller
 Institut für Nuklearmedizin
 Universitätsspital
 Petersgraben 4
 CH-4031 Basel

Neuroendokrine Tumore sind relativ seltene Erkrankungen, die aufgrund eines uncharakteristischen, klinischen Bildes häufig erst im Spätstadium und nach erfolgter Metastasierung entdeckt werden. Aufgrund von überschüssiger Produktion von Hormonen und

vasoaktiven Substanzen führen maligne neuroendokrine Tumoren häufig zu einer deutlichen Einschränkung der Lebensqualität. Die klinischen Symptome können sich als profuse Durchfälle, Flush, Asthmaanfälle, Pellagra, Magenulzera oder als Hypoglykämien manife-

Abbildung 1.
¹¹¹In-Octreotidszintigraphie mit dem Nachweis zahlreicher intrahepatischer Metastasen und der Darstellung des Primärtumors im Pankreas.

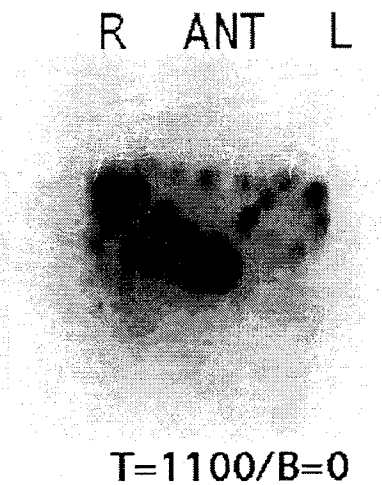


Abbildung 1

Abbildung 2.
 Nach 2 Therapiezyklen mit je 180 mCi ⁹⁰Y-DOTATOC sind die Lebermetastasen praktisch nicht mehr nachweisbar. Gleichzeitig erkennt man eine deutliche Verkleinerung des Primärtumors.



Abbildung 2

Abbildung 3.
 Computertomographie des Abdomens des identischen Patienten vor der Behandlung.

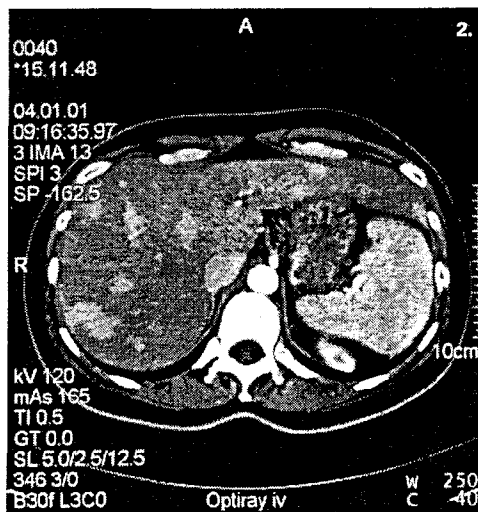


Abbildung 3

Abbildung 4.
 CT des Abdomens 4 Monate nach der Beendigung der ⁹⁰Y-DOTATOC-Therapie. Eindrücklicher Rückgang der zahlreichen Lebermetastasen und wesentliche Verkleinerung des Primärtumors im Pankreas.

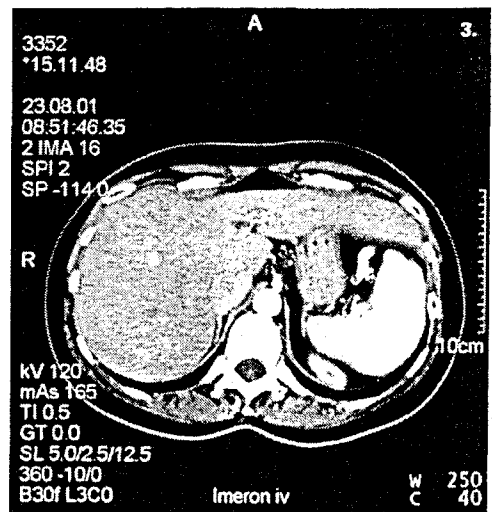


Abbildung 4

stieren. Beim Vorliegen von Knochenmetastasen treten häufig analgetika- bzw. opiatbedürftige Schmerzen auf. Die meisten neuroendokrinen Tumore tragen auf der Zelloberfläche Somatostatinrezeptoren. Die Blockierung der Rezeptoren mit dem Somatostatin-Analogen Octreotid bringt häufig eine Besserung. Das Tumorwachstum und das Fortschreiten der Tumorerkrankung werden jedoch damit nicht beeinflusst.

Die intravenöse Verabreichung des mit dem Gamma-Strahler ^{111}In markierten Octreotid ermöglicht eine exakte szintigraphische Lokalisation und die Bestimmung der Ausdehnung des Tumors. Die weitgehend selektive Anreicherung des Octreotides in den Tumoren führte zu der Überlegung, den diagnostisch wertvollen Gamma-Emitter durch einen zur metabolischen Therapie geeigneten β -Emitter zu ersetzen. Die erfolgreiche Markierung mit einem reinen β -Strahler ^{90}Y ermöglichte den klinischen Einsatz des neuen Radiotherapeutikums ^{90}Y -DOTA-Tyr-Octreotid (DOTATOC).

Wegen seiner hohen Stabilität im Blut und der hohen Affinität zu Somatostatinrezeptoren kann es zur Behandlung von neuroendokrinen Tumoren eingesetzt werden [2].

Die Analyse der nunmehr 5jährigen klinischen Erfahrung an annähernd 400 Patienten mit progredienten neuroendokrinen Tumoren ergibt folgende Resultate:

1. Tumorrückbildung

Bei 25% der Patienten kann eine Tumorreduktion von mehr als 50% erreicht werden (PR = partielle Remission). Eine vollständige Rückbildung (CR = komplette Remission) ist bei 5% der Behandelten zu erreichen. Bei 60% der therapierten Patienten konnte ein Stillstand des bis anhin progredienten Leidens erreicht werden

(SD = stable disease) und 10% der Patienten waren trotz adäquater Therapie progredient.

2. Klinische Symptome

Über eine deutliche Besserung der klinischen Symptome berichten 63% der Patienten, hohe Ansprechraten wurden insbesondere bei den plagenden Durchfällen (83%), bei der Flushsymptomatik (46%) und bei den tumorassoziierten Asthmafällen (60%) erreicht.

3. Verbesserung der Lebensqualität

Die Ermittlung der Lebensqualität anhand eines standardisierten Fragebogens des amerikanischen National Cancer Institutes ergab eine Reduktion der oben erwähnten Symptome sowie eine Abnahme der tumorbedingten Schmerzen und die daraus resultierende signifikante Reduktion der Analgetika-Einnahme bei 56% der Patienten.

Als Nebenwirkungen treten posttherapeutisch passagere, reversible Blutbildveränderungen (Hämatotoxizität Grad I-III) und in seltenen Fällen (in etwa 5% der Patienten) aktinische Nierenschädigungen mit Anstieg des Serumkreatinins auf. Mit einem konsequenten Nierenschutz durch eine 4stündige Infusion einer Aminosäurelösung vor, während und nach der Verabreichung des ^{90}Y -DOTATOC, lässt sich die Strahlennephritis weitgehend vermeiden.

Die ^{90}Y -DOTATOC-Therapie bietet bei Patienten mit malignen neuroendokrinen Tumoren im Vergleich zu den anderen onkologischen Behandlungsmöglichkeiten eine erfolgreiche Alternative mit hohen Ansprechraten und mit einer wesentlichen Verbesserung der Lebensqualität.

Literatur

- 1 Maecke HR, Béhé M, Froidevaux S, et al. DOTA-D-Phe¹-Tyr³-octreotide (DOTATOC): A unique somatostatin receptor ligand for labeling with a variety of metallic radionuclides. *J Nucl Med* 1997;38:18P.
- 2 Waldherr C, Pless M, Maecke HR, Haldemann A, Müller-Brand J. The clinical value of (^{90}Y -DOTA)-D-Phe¹-Tyr³-octreotide (^{90}Y -DOTATOC) in the treatment of neuroendocrine tumours: A clinical phase II study. *Annals of Oncology* 2001;12:941-5.